

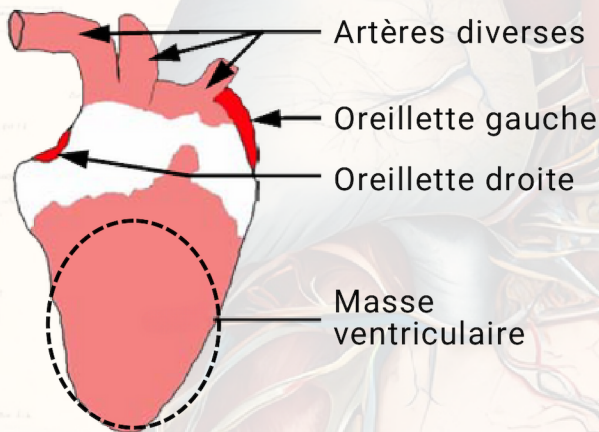
# Fiche technique 4T2A3

## DISSECTION D'UN CŒUR DE POULET

Le cœur d'un poulet est organisé comme celui d'un mammifère. Il possède deux **ventricules** qui forment la plus grande partie du cœur dont la pointe. Les vaisseaux sanguins sortant des ventricules présentent une paroi épaisse et leur section est bien arrondie : ce sont des **artères**. Au-dessus des ventricules se trouvent deux oreillettes molles aux bords dentelés. Les vaisseaux sanguins arrivant dans les **oreillettes** présentent une paroi plus mince et leur section est peu arrondie : ce sont des **veines**. Le cœur est considéré comme un muscle (on le désigne aussi sous le terme de muscle cardiaque).

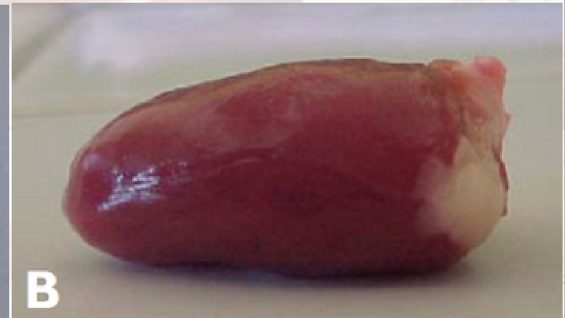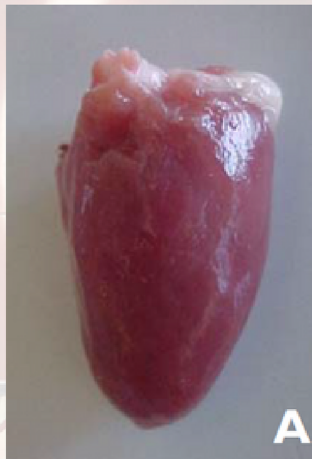La dissection de cet organe permet de comprendre comment le cœur met le sang en mouvement tout en évitant le mélange du sang riche en dioxygène avec celui riche en dioxyde de carbone.

### Présentation du cœur



#### Schéma d'un cœur de poulet

(veines sortant des oreillettes non représentées)



Cœur de poulet en l'état

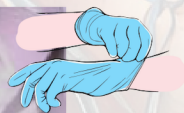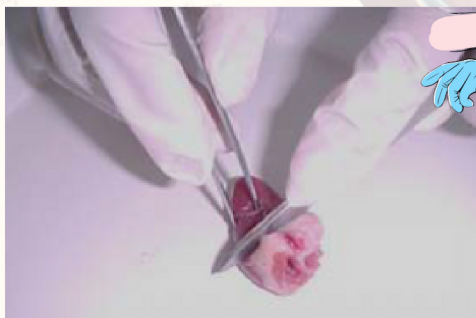**A (face ventrale)** : oreillettes absentes, départ de l'artère aorte en haut

**B (vue de profil)** : face ventrale en haut avec le départ de l'artère aorte à droite, face dorsale en bas

**1** **Disposer** le cœur de poulet face ventrale dans la cuvette (la face ventrale est bombée, la face dorsale est plate).

**2** **Repérer** à l'aide du texte ci-dessus, les ventricules, les oreillettes, les vaisseaux sanguins et la masse grasseuse blanchâtre qui peut être éventuellement dégagée si elle gêne l'observation (le cœur étant placé en face ventrale, les côtés droit et gauche sont inversés). Si le cœur est abîmé, **appeler** le professeur pour identifier les différentes parties du cœur.

### Procédure de dissection



**Réaliser** avec le scalpel une coupe transversale du cœur juste sous la masse grasseuse en maintenant le cœur au niveau de la pointe à l'aide d'une pince fine avec une main pour **réaliser** la coupe transversale avec le scalpel avec l'autre main.

**Introduire** sans forcer le bâtonnet dans l'artère visible (appelée artère aorte). Le **faire progresser** en tournant jusqu'à ce qu'il ressorte au niveau du ventricule gauche. A l'aide d'un autre bâtonnet, **mettre** en évidence le ventricule droit.



Dans le cadre du document annexe, réaliser un croquis de la coupe transversale du cœur titré et annoté : *paroi séparant les deux ventricules – ventricule droit – ventricule gauche*. **Appeler** le professeur pour l'évaluation du travail pratique.